

De pre-endodontische opbouw

Eén van de belangrijkste doelen van een wortelkanaalbehandeling is het elimineren van micro-organismen die zich in het wortelkanaalstelsel bevinden. Bacteriën zijn immers de oorzaak van parodontitis apicalis, en het niet slagen van een kanaalbehandeling wordt in de meeste gevallen veroorzaakt door een persisterende infectie in het wortelkanaalstelsel.¹

Eén van de doelen van het maken van een goed afsluitende opbouw is het voorkomen van recontaminatie van het wortelkanaalstelsel. Als guttapercha en wortelkanaalcement worden blootgesteld aan speeksel, dan kunnen bacteriën en bacteriële producten in een paar dagen tot weken vanuit het coronale deel van de kanaalvulling de apex bereiken.^{2,3} Contaminatie van de kanaalvulling kan plaatsvinden tijdens het restaureren van het element als er geen aseptische techniek (zoals het aanbrengen van rubberdam) wordt toegepast om het toetreden van speeksel te voorkomen. Verder kan contaminatie plaatsvinden als er na het voltooiën van de wortelkanaalbehandeling een slecht tot matig afsluitende tijdelijke restauratie wordt aangebracht, of als de tijdelijke restauratie geheel of gedeeltelijk loskomt. Voor een succesvol behandelresultaat is een goed uitgevoerde wortelkanaalbehandeling dus net zo belangrijk als een hermetisch afsluitende opbouw.⁴

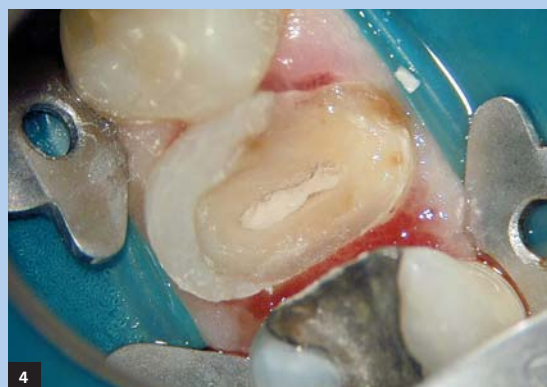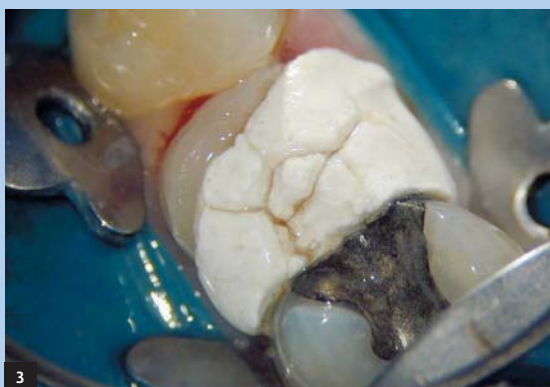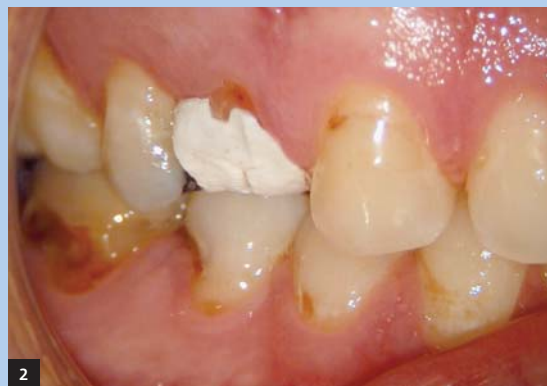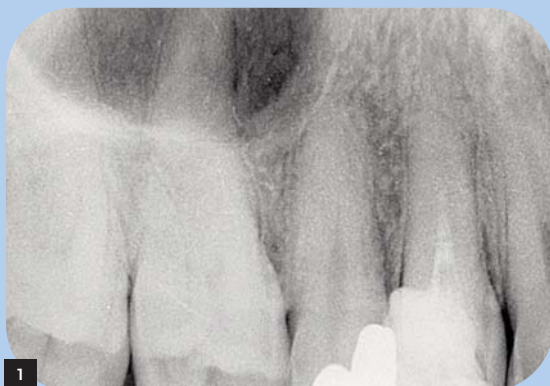Pre-endodontische opbouw

Naast een opbouw die aangebracht wordt nadat de endodontische behandeling is voltooid, kan er ook een zogenaamde pre-endodontische opbouw worden gemaakt. Het kan soms nodig zijn om een uitgebreide restauratie volledig te verwijderen voordat de kanaalbehandeling wordt uitgevoerd, om bijvoorbeeld te beoordelen of het element nog wel te restaureren is, of om cracks of fractures op te sporen. Als bovendien de wortelkanaalbehandeling in meerdere zittingen zal worden uitgevoerd, is er in een dergelijke situatie meestal onvoldoende retentie om een goede tijdelijke restauratie aan te brengen. In zo'n geval kan een pre-endodontische opbouw uitkomst bieden. Tevens kan een dergelijke opbouw om esthetische redenen geïndiceerd zijn. Uiteraard moeten de kanaalingangen in een volgende zitting weer snel en gemakkelijk toegankelijk zijn. Daarom wordt de pre-endodontische opbouw van een occlusale endodontische opening voorzien die met een tijdelijk vulmateriaal wordt afgesloten.

Voordelen van een pre-endodontische opbouw zijn onder andere:

- een groter reservoir voor irrigatievloeistoffen
- een voldoende sterke, permanente, esthetische restauratie waarin zich een tijdelijke occlusale restauratie be-

1. Initiële wortelkanaalbehandeling uitgevoerd in 14.
2. Tijdelijke restauratie van Cavit in 14.
3. 14 geïsoleerd met split-dam techniek.
4. Occlusaal aanzicht na verwijderen Cavit.



vindt die betere afsluit dan een volledige tijdelijke restauratie

- eenvoudiger te isoleren met rubberdam door een stabilere positie van de rubberdamklem op een opgebouwd element
- comfort voor de patiënt
- duidelijker inzicht in hoeveel tijd nodig is om in een volgende zitting de kanaalbehandeling af te maken

Een van de voordelen van het gebruik van een adhesief composiet opbouw materiaal is dat men nieuw composiet kan hechten aan reeds aanwezig composiet, mits het composiet op de juiste wijze wordt voorbehandeld. Zo kan in de laatste zitting een pre-endodontische opbouw in een betrekkelijk korte tijd worden gemodificeerd tot een definitieve opbouw, door bijvoorbeeld een vezelstift aan te brengen met hetzelfde materiaal als waarmee de opbouw is gemaakt.

Voordelen van het gebruik van vezelstiften ten opzichte van metalen stiften zijn onder andere een goede esthetiek en een elasticiteitsmodulus die in de buurt van die van dentine ligt. Bovendien ligt het percentage onherroepelijke mislukkingen bij vezelstiften lager ligt dan bij metalen stiften. Bij deze laatste groep blijken vaker niet te repareren (wortel)fracturen op te treden dan bij vezelstiften.⁵ De praktijkervaring van de auteur sluit hierbij aan. Als een opbouw met een vezelstift breekt of loskomt, is in veel gevallen reparatie van de opbouw mogelijk.

Casus

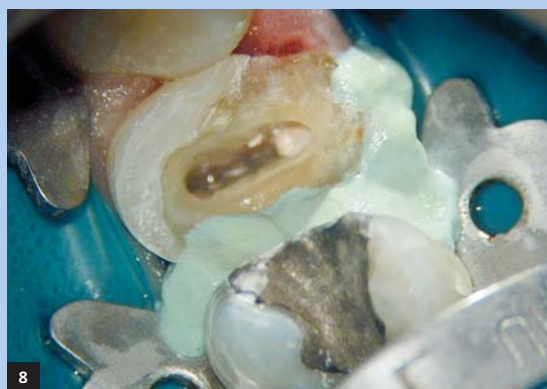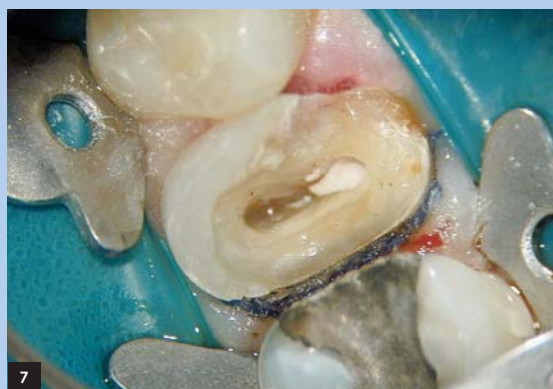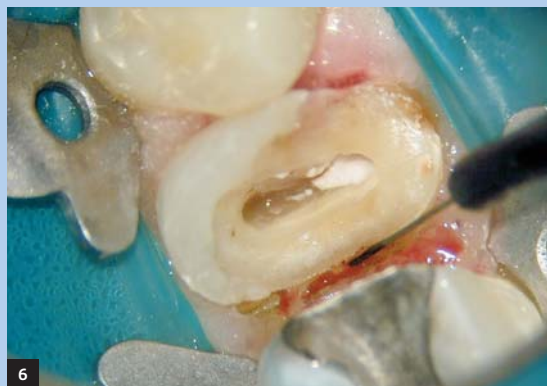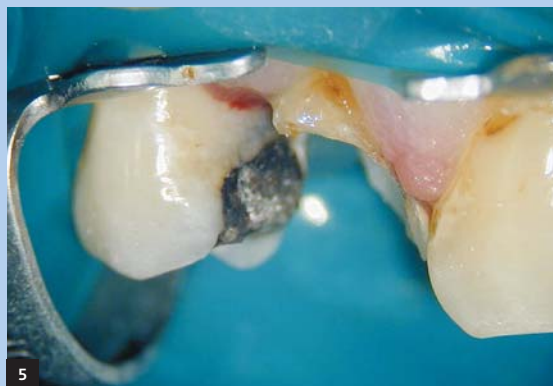Een 35-jarige man krijgt in het weekend kiespijn, en meldt zich bij de dienstdoende tandarts. Deze constateert een af-

gebroken buccale knobbel en een non-vitale pulpa in de 14. Hierop wordt de 14 geopend, geëxtirpeerd, van calciumhydroxide voorzien, en het element wordt afgesloten met een tijdelijke vulling van Cavit (afb. 1 en 2). De tandarts verwijst de patiënt naar onze praktijk voor het afmaken van de wortelkanaalbehandeling.

Als een patiënt zich meldt met afgebroken element waaraan een wortelkanaalbehandeling moet worden uitgevoerd, dan wordt eerst beoordeeld hoeveel tandmateriaal nog resteert. Omdat bij deze patiënt het element zelf nauwelijks retentie biedt voor een rubberdamklem, wordt er een split-dam techniek toegepast, waarbij een ovale opening in de rubberdam over meerdere elementen tegelijk wordt geplaatst. De klemmen worden op de beide buur-elementen aangebracht (afb. 3).

Als de tijdelijke restauratie is verwijderd, blijkt dat de buccale en distale wand vrijwel volledig ontbreken (afb. 4 en 5). Er is onvoldoende tijd om het element in één zitting te instrumenteren, te vullen en van een opbouw te voorzien. Doordat er weinig tandmateriaal resteert, zal het lastig zijn een goed afsluitende tijdelijke restauratie in het element aan te brengen. Daarom wordt besloten om een pre-endodontische opbouw te maken van composiet core materiaal.

Omdat de randen van de distale box van de 14 subgingivaal liggen, wordt besloten om eerst de preparatieranden vrij te leggen met behulp van een elektrotroom (afb. 6). Vervolgens wordt een met aluminiumchloride geïmpregneerd draadje in de sulcus aangebracht, dat een aantal minuten in situ blijft (afb. 7). Meestal is dit voldoende om een droog



5. Buccaal aanzicht na verwijderen Cavit.
6. Preparatierand vrijgelegd met elektrotroom.
7. Retractedraad aangebracht.
8. Expasyl aangebracht.

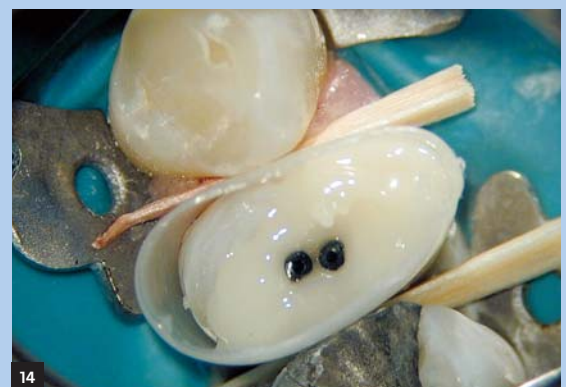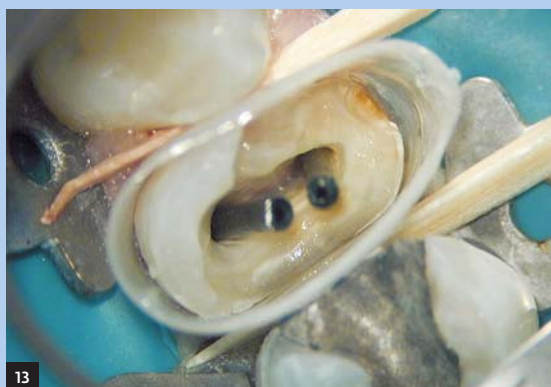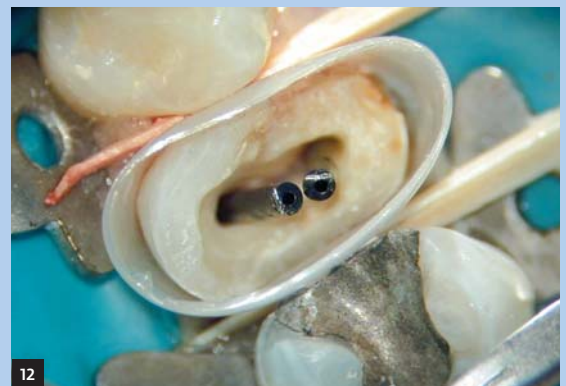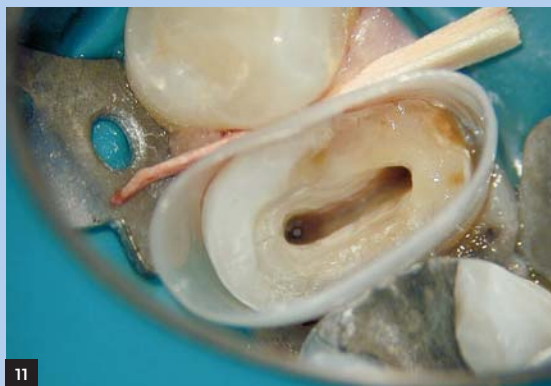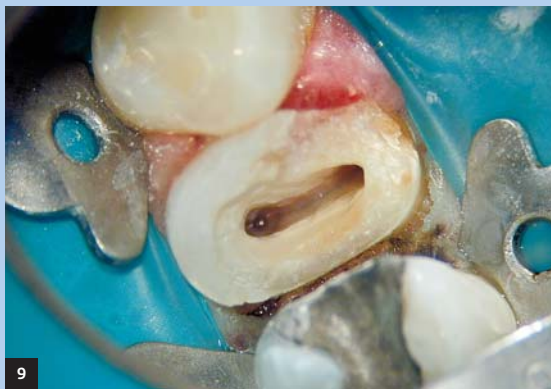werkterrein te verkrijgen. Als de gingiva toch blijft bloeden kan Expasyl worden aangebracht. Dit is een pasta die eveneens aluminiumchloride bevat en een zeer goede hemostase geeft als het 3 tot 5 minuten op de zachte weefsels heeft ingewerkt (afb. 8). Hierna wordt de Expasyl weggespoeld met de water-luchtspuit en worden de randen van de preparatie geïnspecteerd (afb. 9).

Er wordt een plastic matrijs aangebracht die vervaardigd is uit een core form van Kuraray (afb. 10). Door deze mallen aan de bovenzijde af te snijden en om te keren ontstaat een naar cervicaal taps toelopende mal, die met enig pas- en meetwerk in de sulcus geschoven kan worden. In dit geval zijn wigjes gebruikt, maar dat is niet altijd nodig; als de matrijs een goede pasvorm heeft, blijft hij meestal vanzelf zitten (afb. 11). Vervolgens worden de kanaalingangen afgesloten met space maintainers. Hiervoor kunnen speciaal voor dit doel ontworpen 'root canal projectors' worden gebruikt (afb. 12, te bestellen via www.cjmengineering.com).

De volgende stap is het gedurende 15 seconden etsen van het dentine met 37% fosforzuur, waarna een primer (SA primer van Kuraray) en bonding (Photobond van Kuraray) op het dentine worden aangebracht (afb. 13). Er wordt een chemisch uithardend composiet core materiaal (LuxaCore van DMG) gebruikt om de opbouw in een bulk in de preparatie aan te brengen. Het bovenste deel van de root canal projectors blijft zichtbaar (afb. 14). Als het composiet is uitgehard, kan met een Hedström-vijl de canal projector gemakkelijk worden verwijderd (afb. 15). Het composiet hecht niet aan het gladde oppervlak van de projector. Nadat de canal projectors zijn verwijderd, worden de twee openingen in het composiet met elkaar verbonden tot een ovale opening. Daarna wordt de mal verwijderd en wordt het element in model geslepen (afb. 16).

Nu kunnen beide kanalen volledig worden geïnstrumenteerd met handvijlen en K3-rotaries. Omdat de rubberdam niet volledig aansluit ter plaatse van de buccale en palati-

9. Distale preparatierand ligt supragingivaal in een droog werkterrein.
10. Core forms van Kuraray.
11. Core form als matrijsband.
12. Canal projectors in situ.
13. Bonding aangebracht.
14. LuxaCore in bulk geplaatst.



nale zijde van de split, wordt eerst een secundaire isolatie aangebracht die de overgang van de dam naar de gingiva afsluit. Block-out resin, een licht uithardende kunststof van Ultradent, is hiervoor zeer geschikt. Tijdens de instrumentatieprocedure wordt voortdurend gespoeld met afwisselend 4% natriumhypochloriet en 17% EDTA.

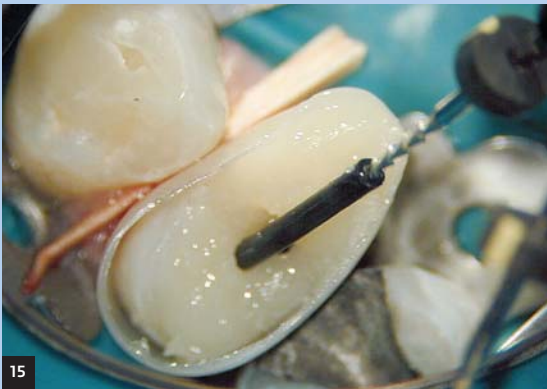Als de kanalen volledig geprepareerd zijn, vindt er gedurende 1 minuut een laatste irrigatie plaats van 17% EDTA, gevolgd door 4% natriumhypochloriet, dat gedurende 1 minuut ultrasoon wordt geactiveerd, waarbij het natriumhypochloriet steeds na 20 seconden wordt ververs. Tot slot wordt gespoeld met 2% chloorhexidine, waarna de kanalen worden gedroogd met papierstiften en met behulp van een lentulospiraal worden gevuld met calciumhydroxide (afb. 17). De endodontische opening wordt afgesloten met Cavit, occlusie en articulatie worden gecontroleerd en de opbouw wordt iets ingeslepen. De patiënt is tevreden over het resultaat (afb. 18).

Tweede zitting

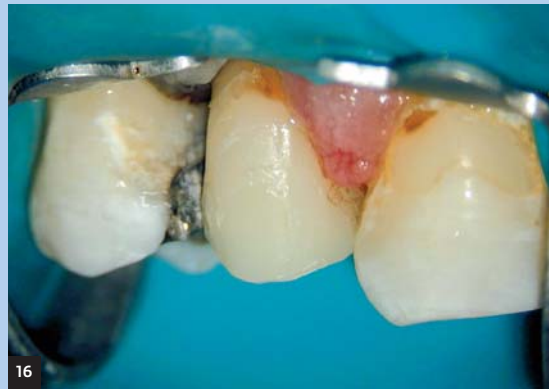Tijdens de tweede zitting kan de rubberdamklem op het element zelf worden aangebracht. De Cavit wordt verwijderd met een ultrasone tip (afb. 19). Nadat de calciumhydroxide is verwijderd door irrigatie met 17% EDTA en 4% ultrasoon geactiveerd natriumhypochloriet, wordt de kanaallengte gecontroleerd en wordt 2% chloorhexidine als laatste spoelmiddel gebruikt.

Het element wordt gevuld met Resilon, een wortelkanaalvulling op basis van kunststof, met behulp van de System B en de Obtura. Hierbij wordt Epiphany, eveneens op basis van kunststof, als wortelkanaalcement gebruikt (afb. 20). Er wordt ruimte behouden voor een vezelstift, die eerst in het kanaal wordt gepast (afb. 21 en 22).

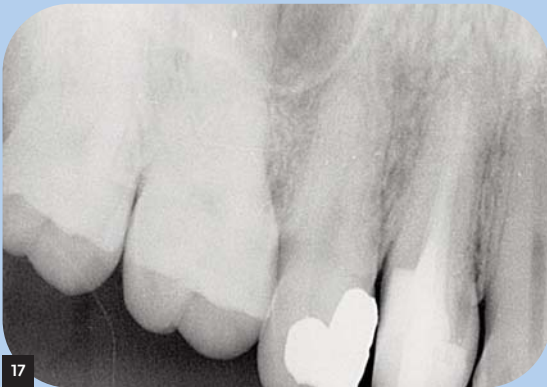De cementresten worden verwijderd met alcohol en het reeds aanwezige composiet wordt gezandstraald en voorzien van een laagje silaan, zodat het nieuwe composiet er beter aan zal hechten. Het dentine van de endodontische opening en de stiftruimte wordt gedurende 15 seconden



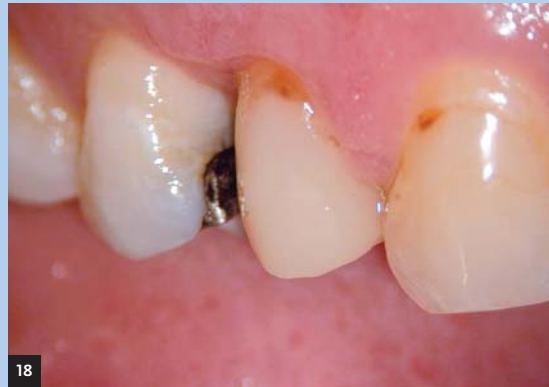15



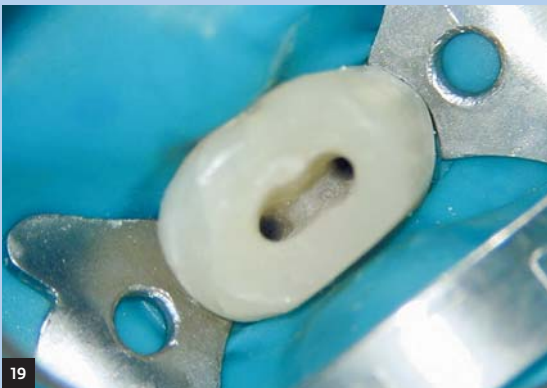16



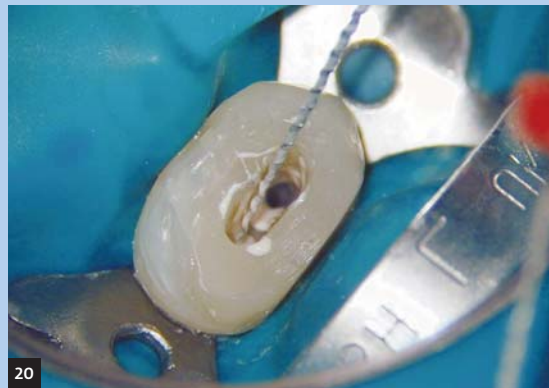
17



18



19



20

15. Canal projector verwijderd met een Hedström-vijl.
16. Opbouw in model geslepen.
17. Pre-endo opbouw, kanalen gevuld met calciumhydroxide.
18. Buccaal aanzicht opbouw.
19. Isolatie is simpel bij een opgebouwd element.
20. Aanbrengen van Epiphany met een bi-directional spiral (EDS).

den geëtt met 37% fosforzuur (afb. 23). Daarna wordt een primer en bonding aangebracht op het dentine (SA primer en Photobond van Kuraray), waarna met een needle tube (van Centrix) hetzelfde composiet core materiaal (LuxaCore van DMG) als waarmee de opbouw is gemaakt in het kanaal wordt aangebracht.

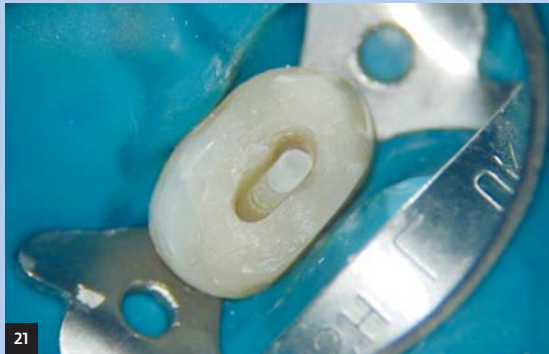Vervolgens wordt een glasvezelstift (FibreKleer van Pen-tron) van silaan en bonding voorzien en in het bovenste deel van het wortelkanaal gecementeerd (afb. 24). De endo-dontische opening wordt afgewerkt, en de stift wordt even

onder het occlusale oppervlak weggeslepen en met een laagje composiet bedekt. Dit laatste gebeurt om mogelijke contaminatie via de vezelstift te voorkomen.

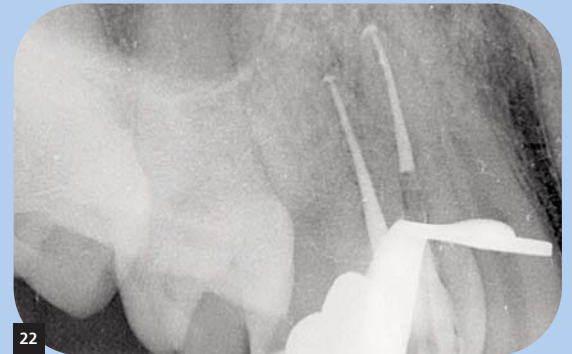Er wordt een eindfoto gemaakt, waarop een goed geadap-teerde kanaalvulling en vezelstift te zien zijn (afb. 25). Het distale contactpunt ontbreekt (afb. 26), maar de patiënt wordt op korte termijn afgesproken voor een kroonprepara-tie op de 14.

De controlefoto 6 maanden later laat geen bijzonderheden

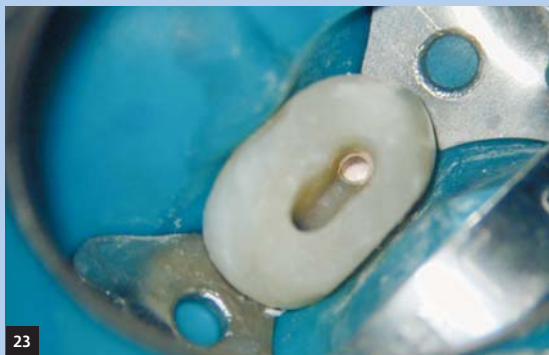21. Glasvezelstift in palatinaal kanaal gepast.
22. Obturatie met Resilon en Epiphany.
23. Endodontische opening geëtt.
24. Glasvezelstift gecementeerd met LuxaCore.
25. Eindfoto vanuit een hoek ingeschoten.
26. Eindfoto loodrecht ingeschoten.
27. Controlefoto na zes maanden.
28. Goud-porselein restauratie op 14.



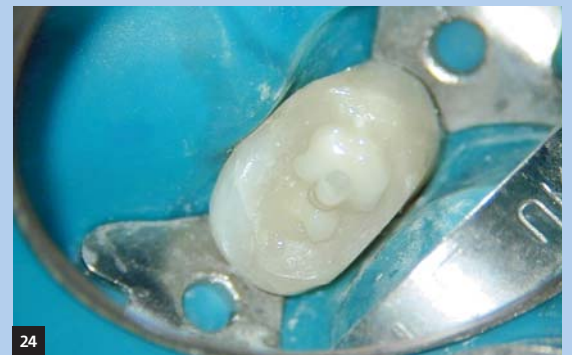21



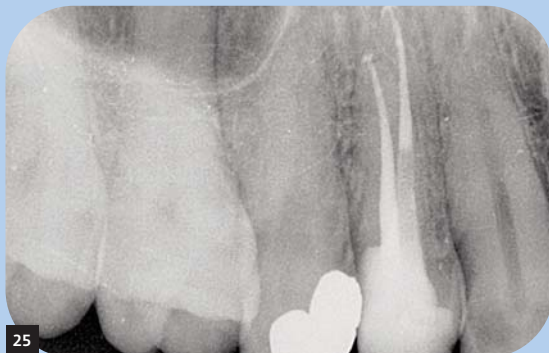22



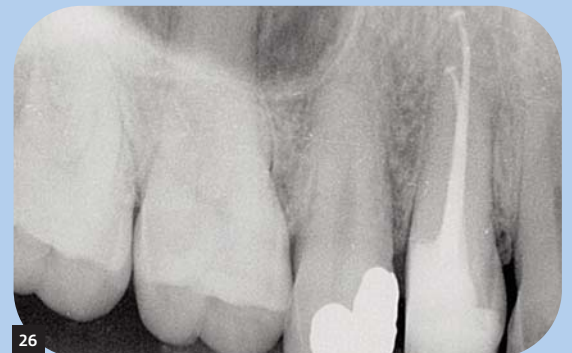23



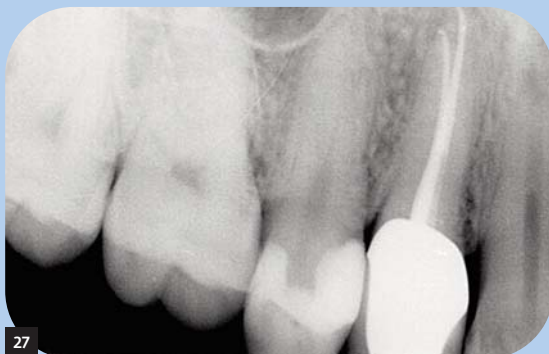24



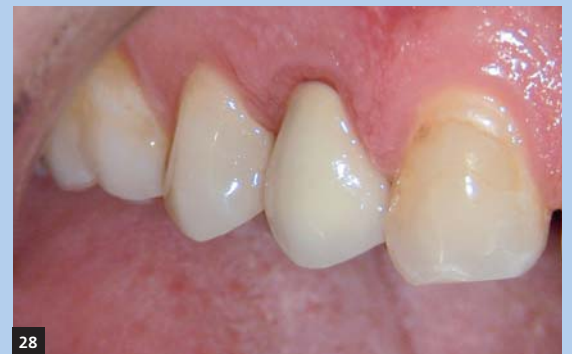25



26



27



28

zien (afb. 27). De kroon voldoet in functioneel en esthetisch opzicht aan de verwachtingen van de patiënt (afb. 28) en er zijn geen klachten.

Tot slot

Een goed afsluitende coronale restauratie is net zo belangrijk voor een succesvol behandelresultaat als een goed uitgevoerde wortelkanaalbehandeling. Aangezien tijdelijke vulmaterialen in zijn algemeenheid meer lekkage kunnen geven dan permanente vulmaterialen, verdient het aanbeveling het element zo spoedig mogelijk na het voltooiën van de wortelkanaalbehandeling permanent te restaureren, liefst met een adhesieve restauratie. Tijdens het maken van de opbouw dient contaminatie van het wortelkanaalstelsel zoveel mogelijk te worden voorkomen. Dit kan het beste door een goed afsluitende rubberdam aan te brengen, waardoor het toetreden van speeksel en bloed wordt voorkomen.

Naast een post-endodontische opbouw kan in bepaalde gevallen ook voor een pre-endodontische opbouw worden gekozen. Deze laatste is geïndiceerd als er onvoldoende retentie voor een tijdelijke restauratie aanwezig is en de kanaalbehandeling in meerdere zittingen wordt gepland.

Referenties

- 1 Siqueira JF Jr. Aetiology of root canal treatment failure: why well-treated teeth can fail. *Int Endod J* 2001 Jan; 34(1):1-10
- 2 Swanson K, Madison S. An evaluation of coronal micro-leakage in endodontically treated teeth. Part I. Time periods. *J Endod* 1987 Feb;13(2):56-9
- 3 Khayat A, Lee SJ, Torabinejad M. Human saliva penetration of coronally unsealed obturated root canals. *J Endod* 1993 Sep;19(9):458-61
- 4 Tronstad L, Asbjørnsen K, Døving L, Pedersen I, Eriksen HM. Influence of coronal restorations on the periapical health of endodontically treated teeth. *Endod Dent Traumatol* 2000 Oct;16(5):218-21
- 5 Fokkinga WA, Kreulen CM, Vallittu PK, Creugers NH. A structured analysis of in vitro failure loads and failure modes of fiber, metal, and ceramic post-and-core systems. *Int J Prosthodont* 2004 Jul-Aug;17(4):476-82.