



# De inventarisatie van het behandelrisico en de kans op complicaties bij een wortelkanaalbehandeling

M.H. Ree

Onlangs zijn in Nederland twee scoreformulieren ingevoerd met als doel een onderscheid te kunnen maken tussen een ongecompliceerde en gecompliceerde wortelkanaalbehandeling. Deze Dutch Endodontic Treatment Index en de Classificatie Endodontische Behandeling maken beide deel uit van een nieuw verrichtingensysteem voor de endodontologie. Voorafgaande aan de wortelkanaalbehandeling kan een inschatting worden gemaakt van de moeilijkheidsgraad en het behandelrisico, en deze uitkomst kan vervolgens worden meegewogen in de beslissing de behandeling zelf uit te voeren of de patiënt te verwijzen. Aan de hand van twee klinische casussen wordt geïllustreerd welke complicaties voorkómen kunnen worden als gebruikgemaakt wordt van deze risico-inventarisatie. Tot slot wordt ingegaan op de veelgestelde vraag of de behandeling van gecompliceerde gevallen uitsluitend voorbehouden zou moeten zijn aan een tandarts met specifieke deskundigheid in de endodontologie.

REE MH. De inventarisatie van het behandelrisico en de kans op complicaties bij een wortelkanaalbehandeling. *Ned Tijdschr Tandheelkd* 2005; 112: 427-435.

## Inleiding

In longitudinaal onderzoek worden hoge succespercentages van wortelkanaalbehandelingen gerapporteerd, oplopend tot 96% (Strindberg, 1956; Kerekes en Trondstad, 1979; Sjögren *et al*, 1990). Deze onderzoeken zijn uitgevoerd in universiteitsklinieken en gespecialiseerde praktijken en de genoemde succespercentages blijken niet overeen te stemmen met de cijfers die in de algemene praktijk worden behaald. Diverse onderzoekers hebben aangetoond dat het percentage röntgenologisch onvoldoende wortelkanaalvullingen in de algemene praktijk hoog is (47%-86%) (De Cleen *et al*, 1993; Eckerbom, 1993; Buckley en Spångberg, 1995; Saunders *et al* 1997; Weiger *et al*, 1997; Kirkevang *et al*, 2000; De Moor *et al*, 2000;). Het merendeel van deze onderzoeken heeft een significante relatie aangetoond tussen de aanwezigheid van een apicale radiolucentie en een röntgenologisch onvoldoende wortelkanaalvulling (30%-61%) (De Cleen *et al*, 1993; Buckley en Spångberg, 1995; Saunders *et al*, 1997; Kirkevang *et al*, 2000; De Moor *et al*, 2000). Diverse auteurs hebben geconcludeerd dat er in een substantieel deel van de onderzochte populaties een indicatie bestaat tot het uitvoeren van endodontische behandelingen en dat een aanzienlijk deel hiervan revisies van eerder uitgevoerde wortelkanaalbehandelingen betreft (De Cleen *et al*, 1993; Saunders *et al*, 1997; Weiger *et al*, 1997; De Moor *et al*, 2000).

Om het succespercentage in de algemene praktijk te verbeteren, zou de mogelijkheid moeten bestaan om moeilijke endodontische gevallen te onderkennen en eventueel door te verwijzen naar tandartsen met specifieke deskundigheid en ervaring in de endodontologie

(De Cleen *et al*, 1993; Saunders *et al*, 1997; De Moor *et al*, 2000). Om patiënten met gecompliceerde endodontische problemen te kunnen verwijzen voor behandeling door een deskundige, moet aan ten minste twee voorwaarden worden voldaan:

1. Er moeten voldoende deskundigen beschikbaar zijn om aan deze vraag naar endodontische zorg tegevoet te komen.
2. Algemeen practici moeten in staat zijn de moeilijkheidsgraad van een endodontische behandeling in te schatten.

In een in Nederland gehouden onderzoek is aangetoond dat er bij algemeen practici een grote behoefte bestaat om patiënten met een endodontisch probleem naar een deskundige te kunnen verwijzen. In dit onderzoek gaf 93% van de respondenten te kennen behoefte te hebben aan de mogelijkheid tot verwijzing, en de meerderheid gaf hierbij de voorkeur aan een tandarts-endodontoloog boven een kaakchirurg (Ree *et al*, 2003a).

## De Dutch Endodontic Treatment Index en de Classificatie Endodontische Behandeling

Om te onderzoeken of het mogelijk is de moeilijkheidsgraad en het behandelrisico van een endodontische behandeling van tevoren in te schatten, zijn er twee gestandaardiseerde lijsten met criteria opgesteld: de Dutch Endodontic Treatment Index (DETI) en de Classificatie Endodontische Behandeling (CEB). Uit onderzoek naar de bruikbaarheid van deze twee scorelijsten in een groep algemeen practici bleek dat de DETI gemakkelijk en snel kon worden toegepast. Bovendien

## Samenvatting

Trefwoorden:

- Wortelkanaalbehandeling
- Endodontologie

Uit een in de endodontologie gespecialiseerde tandartspraktijk in Purmerend

Datum van acceptatie:

1 augustus 2005

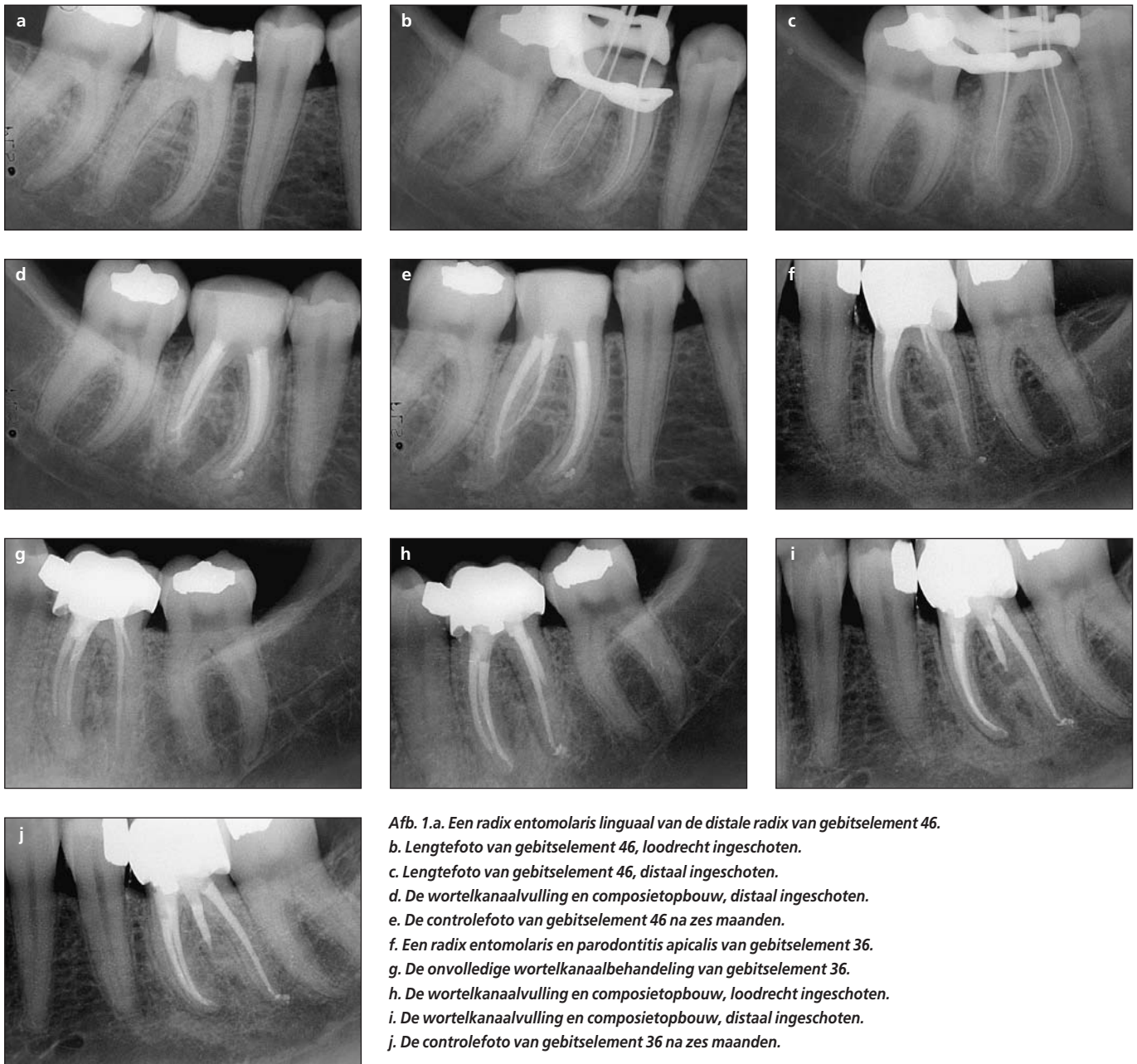
Adres:

Mw. M.H. Ree

Rijperweg 121

1462 MG Middenbeemster

endoree@planet.nl



*Afb. 1. a. Een radix entomolaris linguaal van de distale radix van gebitselement 46. b. Lengtefoto van gebitselement 46, loodrecht ingeschoten. c. Lengtefoto van gebitselement 46, distaal ingeschoten. d. De wortelkanaalvulling en composietopbouw, distaal ingeschoten. e. De controlefoto van gebitselement 46 na zes maanden. f. Een radix entomolaris en parodontitis apicalis van gebitselement 36. g. De onvolledige wortelkanaalbehandeling van gebitselement 36. h. De wortelkanaalvulling en composietopbouw, loodrecht ingeschoten. i. De wortelkanaalvulling en composietopbouw, distaal ingeschoten. j. De controlefoto van gebitselement 36 na zes maanden.*

vond 91% van de respondenten de DETI en de CEB waardevolle hulpmiddelen om de moeilijkheidsgraad van een wortelkanaalbehandeling in te schatten. De tijd die nodig was voor het invullen van de DETI bedroeg gemiddeld 1,5 minuten, terwijl het invullen van de CEB gemiddeld 4 minuten kostte (Ree *et al*, 2003b).

De DETI bestaat uit 14 criteria die, indien van toepassing, tot mogelijke complicaties bij het uitvoeren van een wortelkanaalbehandeling kunnen leiden (zie appendix A). Indien geen van deze criteria van toepassing is, wordt de wortelkanaalbehandeling als ongecompliceerd aangemerkt (DETI-score A). Zodra één of meer criteria van de DETI met 'ja' worden beantwoord, bestaat de kans dat zich complicaties kunnen voordoen bij het uitvoeren van de wortelkanaalbehandeling (DETI-score B). In die gevallen wordt de CEB (zie appendix B en C) ingevuld om de moeilijkheidsgraad vast te stellen. Het invullen van de CEB levert een bepaald aantal punten op. Aan de hand van deze puntentelling valt een wortelkanaalbehandeling in een bepaalde klasse.

Zodra een casus in klasse II (19-24 punten) of III (> 24 punten) valt, is er sprake van een (extreem) gecompliceerde preoperatieve status. In dat geval kan de tandarts een afweging maken om de behandeling zelf uit te voeren of de patiënt te verwijzen.

### Bepalen van moeilijkheidsgraad en inschatten van behandelrisico

Hoe het op de juiste wijze inschatten van de moeilijkheidsgraad het behandelresultaat van een wortelkanaalbehandeling kan beïnvloeden, laten de hiernavolgende casussen zien.

#### Casus 1

Een 30-jarige vrouw meldt zich in de weekenddienst met een pijnklacht aan gebitselement 46. De behande-

lend tandarts maakt een röntgenopname en doet een sensibiliteitstest. Gebitselement 46 geeft een zeer hevige en verlengde respons op de koudetest. De diagnose wordt gesteld op een irreversibele pulpitis van gebitselement 46 en er wordt een initiële wortelkanaalbehandeling gestart. Tijdens de behandeling merkt de tandarts dat het zeer lastig is om de wortelkanalen te instrumenteren. Hij beoordeelt nogmaals de röntgenfoto en komt tot de conclusie dat er een extra wortel aanwezig is en dat alle wortelkanalen een sterke kromming vertonen. Hij sluit calciumhydroxide in, plaatst een tijdelijke restauratie en adviseert de patiënt om de behandeling te laten afmaken door een tandarts-endodontoloog.

Tijdens het eerste consult wordt de eerdere röntgenopname beoordeeld (afb. 1a). Er blijkt inderdaad sprake te zijn van een radix entomolaris, een extra wortel, die zich aan de linguale zijde van vooral de eerste ondermolaren kan voordoen. Uit onderzoek is gebleken dat de prevalentie varieert van 3-4% bij Afrikaanse en Kaukasische bevolkingsgroepen en meer dan 5% (tot 40%) bij populaties met mongoloïde trekken (De Moor *et al*, 2004). Als de – toen nog niet beschikbare – DETI respectievelijk de CEB ingevuld zouden zijn, zou zijn gebleken dat de wortelkanaalbehandeling van dit gebitselement in klasse III valt, in het bijzonder vanwege de aanwezigheid van vier wortelkanalen en de sterke wortelkanaalkrommingen.

De tandarts-endodontoloog voert de wortelkanaalbehandeling uit (afb. 1b-d) en adviseert de patiënt om het gebitselement van een kroon te laten voorzien. Na zes maanden wordt er een controle uitgevoerd (afb. 1e), die geen bijzonderheden oplevert. De patiënt is klachtenvrij en de röntgenopname laat een normale periradiculaire ruimte zien.

Vier jaar later meldt deze patiënt zich opnieuw met een endodontisch probleem, dit keer aan gebitselement 36. Er bestaan al geruime tijd klachten aan dit gebitselement en de tandarts had aanvankelijk de patiënt naar de kaakchirurg verwezen voor een apexsectie. De patiënt ziet erg op tegen een chirurgische ingreep en neemt vervolgens op eigen initiatief contact op met de verwijfspraktijk met de vraag of het mogelijk is om een herbehandeling uit te voeren. Bij het beoordelen van de röntgenfoto valt op dat er ook bij gebitselement 36 sprake is van een radix entomolaris. Tevens blijkt dat er een apicale radiolucentie aanwezig is aan de mesiale radix en dat de wortelkanalen niet tot op de volledige lengte zijn gevuld (afb. 1f en g). Ook dit gebitselement valt in een klasse III-moeilijkheidsgraad, alleen is de situatie nu gecompliceerder omdat er een wortelkanaalvulling aanwezig is en het vermoeden bestaat dat op diverse plaatsen richels ('ledges') zijn gecreëerd. Tijdens het reviseren van de wortelkanaalbehandeling van gebitselement 36 met behulp van de operatiemicroscop, blijkt dat de wortelkanalen zijn gevuld met Thermafil en dat het bijzonder lastig is de carriers uit de ondergeprepareerde wortelkanalen te verwijderen. Bovendien zijn in beide mesiale wortelkanalen en in het distolinguale wortelkanaal inderdaad richels aanwezig, die zeer lastig zijn

te passeren. Uiteindelijk lukt het om het mesiolinguale wortelkanaal tot op de volledige lengte te prepareren en het mesiobuccale wortelkanaal tot 1 mm voor de röntgenologische apex, maar het distolinguale wortelkanaal blijkt helaas niet verder geprepareerd te kunnen worden ten gevolge van een richel die zich halverwege het wortelkanaal bevindt (afb. 1h en i). Tevens blijkt dat deze behandeling twee maal zoveel tijd in beslag heeft genomen als de behandeling aan gebitselement 46.

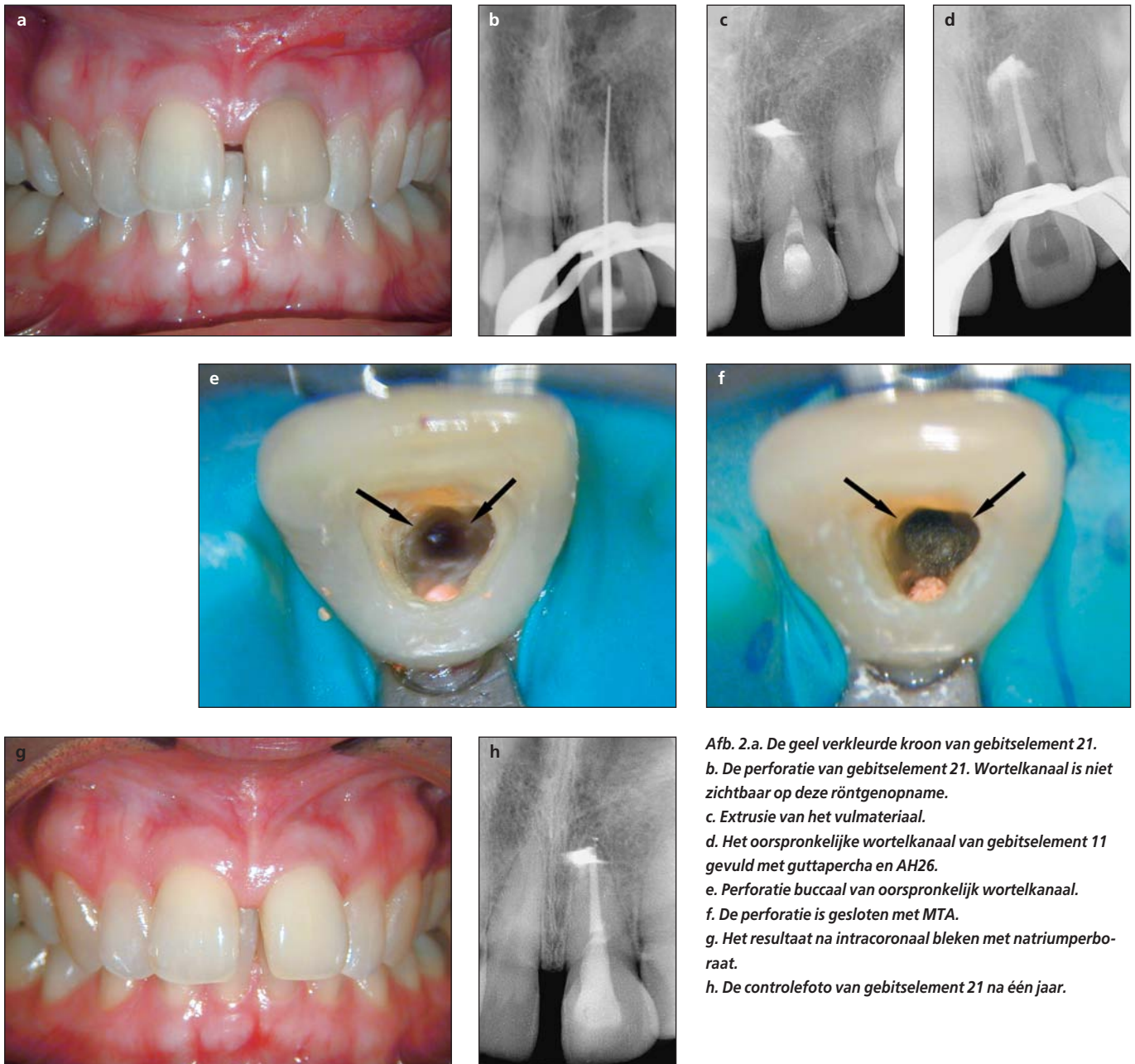
Zes maanden later vindt er een controle plaats. De patiënt is klachtenvrij en de röntgenopname laat zien dat de radiolucentie aanmerkelijk in grootte is afgenomen, hetgeen wijst op een voortgaande genezing van de parodontitis apicalis van gebitselement 36 (afb. 1j).

## Casus 2

Een 35-jarige vrouw bezoekt haar tandarts met het verzoek een frontelement te bleken, omdat het er geel uitziet (afb. 2a). Na klinisch en röntgenologisch onderzoek met behulp van een orthopantomogram blijkt dat er een onvolledige wortelkanaalvulling in gebitselement 21 aanwezig is. Omdat tijdens het bleken het risico aanwezig is dat er lekkage optreedt van het bleekmateriaal langs de onvoldoende wortelkanaalvulling, besluit de tandarts de wortelkanaalbehandeling te reviseren alvorens te gaan bleken. Na het verwijderen van de bestaande wortelkanaalvulling probeert hij op lengte te komen. Tijdens het instrumenteren treedt een bloeding op. Nadat een röntgenopname is gemaakt, constateert de tandarts een perforatie (afb. 2b), die naar zijn zeggen al eerder door de vorige behandelaar gemaakt moet zijn. Tevens blijkt op deze lengtefoto dat het verloop van het oorspronkelijke wortelkanaal niet zichtbaar is, hetgeen niet aan de hand van het orthopantomogram kon worden geconstateerd. De tandarts brengt calciumhydroxide aan en een tijdelijke restauratie. Hij meldt de patiënt wat zijn bevindingen zijn en verwijst haar voor verdere behandeling naar een tandarts-endodontoloog.

Een perforatie is een complicerende factor waarbij het lastig is om een voorspelbaar behandelingsresultaat te verkrijgen. In de CEB valt een perforatie automatisch in een klasse III, ongeacht alle andere criteria.

De tandarts-endodontoloog maakt een periapicale röntgenfoto en constateert dat het geprepareerde wortelkanaal niet in het midden van de wortel loopt en merkt tevens een radiopake structuur op, die waarschijnlijk toe te schrijven is aan extrusie van calciumhydroxide of cavit door de perforatie (afb. 2c). Na het beoordelen van de lengtefoto van de verwijzende tandarts blijkt dat er geen periapicale pathose aanwezig is en dat deze wortelkanaalbehandeling in een klasse III-moeilijkheidsgraad valt omdat het wortelkanaal niet zichtbaar is op de röntgenopname. Dit klopt met het klinische beeld: een geel verkleurde klinische kroon kan wijzen op een obliteratie van de pulpakamer na een doorgemaakt trauma (Robertson, 1998; Amir *et al*, 2001). De patiënt meldt bij navraag dat het gebitsele-



**Afb. 2.a.** De geel verkleurde kroon van gebitselement 21.  
**b.** De perforatie van gebitselement 21. Wortelkanaal is niet zichtbaar op deze röntgenopname.  
**c.** Extrusie van het vulmateriaal.  
**d.** Het oorspronkelijke wortelkanaal van gebitselement 11 gevuld met guttapercha en AH26.  
**e.** Perforatie buccaal van oorspronkelijk wortelkanaal.  
**f.** De perforatie is gesloten met MTA.  
**g.** Het resultaat na intracoronaal bleken met natriumperboraat.  
**h.** De controlefoto van gebitselement 21 na één jaar.

ment geleidelijk aan geel verkleurd is nadat zij vijftien jaar geleden een klap tegen de voortand heeft gehad. Nadat met behulp van de operatiemicroscop het oorspronkelijke wortelkanaal, dat palatinaal van de perforatie blijkt te liggen, is gevonden en geprepareerd, wordt calciumhydroxide aangebracht en de endodontische opening van een tijdelijke restauratie voorzien. In de tweede zitting wordt het wortelkanaal gevuld en wordt de perforatie gesloten met mineral trioxide aggregate (MTA) (afb. 2d-f). Omdat MTA ten minste drie uur nodig heeft om volledig uit te harden, wordt de behandeling in een volgende zitting voortgezet met het aanbrengen van een barrière van glasionomeercement coronaal van het MTA en de wortelkanaalvulling, en wordt natriumperboraat ingesloten om het gebitselement te bleken. De patiënt is inmiddels klachtenvrij. Na vier weken intracoronaal bleken is de patiënt tevreden over het uiteindelijke resultaat (afb. 2g) en het gebitselement wordt voorzien van een adhesieve composietrestauratie.

Controle na één jaar levert geen bijzonderheden op. Er zijn geen pockets te sonderen, de patiënt heeft geen klachten en de röntgenopname laat een normale periradiculaire ruimte zien. De radiopake massa rond de apex is nog steeds aanwezig. Het vermoeden bestaat dat het doorgeperst cavit is (afb. 2h). Er wordt besloten hier geen therapie voor in te stellen.

## Discussie

Het is onbekend in hoeverre succespercentages van wortelkanaalbehandelingen worden beïnvloed door het verwijzen van een patiënt naar een specialist. Als een tandarts een gecompliceerde endodontische behandeling, die boven zijn deskundigheidsniveau ligt, uitvoert, dan is er een grote kans op het ontstaan van iatrogene schade. Hierdoor kan vervolgens de kans op een succesvol behandelingsresultaat afnemen. Als een tandarts een moeilijke of risicovolle

casus onderkent vóórdat een behandeling wordt ingezet en verwijst naar een specialist, kan een herbehandeling worden voorkomen. Er is meer dan eens aangetoond dat herbehandelingen een kleiner succespercentage hebben dan wortelkanaalbehandelingen die *de novo* worden uitgevoerd (Bergenholtz *et al*, 1979; Sjögren *et al*, 1990; Sundqvist *et al*, 1998). Als een patiënt halverwege een reeds gestarte wortelkanaalbehandeling moet worden verwezen, ontstaan er extra kosten voor de patiënt, die immers niet alleen de behandeling van de tandarts-endodontoloog maar ook die van de verwijzende tandarts moet betalen. Bovendien kan het uiteindelijke behandelingsresultaat negatief worden beïnvloed door de complicaties die tijdens de initiële behandeling zijn ontstaan. Dit wordt geïllustreerd door de eerste casus waarin het door de aanwezigheid van richels niet meer mogelijk was alle wortelkanalen tot op de juiste werk lengte te instrumenteren en te vullen. Het ontstaan van een perforatie is ook een complicatie die het behandelingsresultaat zowel van de primaire behandeling als van de herbehandeling negatief kan beïnvloeden (Farzaneh *et al*, 2004).

De beslissing om een endodontische gecompliceerde casus te verwijzen is waarschijnlijk vaak gebaseerd op een snelle beoordeling van een röntgenopname in combinatie met een aantal persoonlijke afwegingen. Dit is een subjectief proces. Doordat de DETI en de CEB objectieve criteria bevatten kunnen deze scoreformulieren waardevolle hulpmiddelen zijn bij de keuze een patiënt al dan niet te verwijzen voor een endodontisch probleem. Uiteraard zullen hierbij ook subjectieve factoren een rol spelen, maar die worden dan wel expliciet gemaakt. Subjectieve factoren zijn onder andere:

- de mate van vertrouwen van de tandarts in zijn of haar competentie om de behandeling uit te kunnen voeren;
- het vermogen van de tandarts om eventuele complicaties die tijdens de behandeling kunnen optreden, het hoofd te kunnen bieden;
- de beschikbaarheid van de nodige apparatuur, materialen en deskundigheid om de behandeling te kunnen uitvoeren;
- de mogelijke emotionele en financiële consequenties voor de patiënt als het noodzakelijk blijkt deze halverwege de behandeling te moeten verwijzen.

Betekent dit dat een algemeen practicus geen klasse III-behandeling zou mogen uitvoeren en dat uit voorzorg de patiënt in alle gevallen naar een tandarts-endodontoloog of een tandarts met speciale deskundigheid in de endodontologie verwezen dient te worden? Behalve dat dit niet te realiseren is met het huidige aantal tandarts-endodontologen, is het de vraag of dit altijd wenselijk is. Communicatie met de patiënt is hierbij onmisbaar. Als de tandarts een inventarisatie heeft gemaakt van de moeilijkheidsgraad van een wortelkanaalbehandeling, heeft de patiënt het recht om volledig geïnformeerd te zijn over de situatie in zijn mond en het behandelrisico van een dergelijke ingreep. Het is niet alleen de taak van de tandarts om de patiënt voor te lichten over de verschillende behan-

delmogelijkheden, maar ook over de personen die deze zorg vervolgens kunnen verlenen. Het is van belang dat hierbij ook de eigen deskundigheid en ervaring van de tandarts ter sprake komt en er in alle openheid hierover met de patiënt wordt gecommuniceerd. Als aan al deze voorwaarden is voldaan, kan de patiënt zelf een beslissing nemen door wie hij de behandeling wil laten uitvoeren. Het kan dus ook de wens van de patiënt zijn dat de eigen tandarts de behandeling uitvoert. Als dit zorgvuldig op de kaart wordt gedocumenteerd, kan achteraf hier altijd naar worden verwezen.

Er zijn uiteraard ook praktische argumenten die een rol spelen bij de afweging om wel of niet te verwijzen. Op dit moment zijn er in Nederland 42 door de Nederlandse Vereniging van Endodontologie (NVvE) erkende tandarts-endodontologen, van wie het merendeel in de Randstad praktiseert. Door het tekort aan menskracht zijn vrijwel alle tandarts-endodontologen genoodzaakt lange wachtlijsten te hanteren om de patiëntenstroom te kunnen reguleren. Ook in deze situatie is het aan de patiënt om een keuze te maken. Is de patiënt bereid om een zekere reistijd voor lief te nemen als de behandeling uitgevoerd moet worden door een tandarts-endodontoloog die niet bij hem in de buurt praktiseert en is hij bovendien bereid om enige tijd te wachten alvorens de gewenste behandeling kan plaatsvinden? De verwijzende tandarts en de tandarts-endodontoloog zullen goede afspraken moeten maken hoe te handelen als er gedurende die periode sprake is van een acuut probleem.

Uit een in Nederland gehouden onderzoek blijkt dat de aanwezigheid van persisterende klachten, zoals zwelling en pijn, een belangrijke factor is voor algemeen practici om een patiënt naar een tandarts-endodontoloog te verwijzen (Ree *et al*, 2003a). Dit zou kunnen impliceren dat tandarts-endodontologen een aanzienlijk aantal patiënten met spoedeisende klachten hulp zouden moeten kunnen bieden en hiervoor ook logistieke voorzieningen zouden moeten treffen.

## Conclusie

Uit onderzoek is gebleken dat de DETI en de CEB geapprecieerde hulpmiddelen zijn om de moeilijkheidsgraad van een wortelkanaalbehandeling in te schatten. Aangezien het succespercentage van *de novo* uitgevoerde wortelkanaalbehandelingen hoger ligt dan van herbehandelingen, en met de laatstgenoemde algemeen meer kosten zijn gemoeid dan met de eerstgenoemde, dienen herbehandelingen zoveel mogelijk te worden voorkomen. Dit zou onder meer kunnen worden gerealiseerd door een gecompliceerde endodontische behandeling tijdig te verwijzen naar een tandarts met speciale deskundigheid in de endodontologie. Het is uiteindelijk aan de patiënt om te beslissen door wie hij de behandeling wil laten uitvoeren, nadat hij gedegen geïnformeerd is over de diverse behandelopties.

## Literatuur

- AMIR FA, GUTMANN JL, WITHERSPOON DE. Calcific metamorphosis: a challenge in endodontic diagnosis and treatment. *Quintessence Int* 2001; 32: 447-455.
- BERGENHOLTZ G, LEKHOLM U, MILTHON R, HEDEN G, ÖDESJÖ B, ENGSTRÖM B. Retreatment of endodontic fillings. *Scand J Dent Res* 1979; 87: 217-224.
- BUCKLEY M, SPÄNGBERG LSW. The prevalence and technical quality of endodontic treatment in an American subpopulation. *Oral Surg Oral Med Oral Pathol Oral Radiol Endod* 1995; 79: 92-100.
- CLEEN MJH DE, SCHUURS AHB, WESSELINK PR, WU M-K. Periapical status and prevalence of endodontic treatment in an adult Dutch population. *Int Endod J* 1993; 26: 112-119.
- ECKERBOM M. Prevalence and technical standard of endodontic treatment in a Swedish population. A longitudinal study. *Swed Dent J Suppl* 1993; 93: 1-45.
- FARZANEH M, ABITBOL S, FRIEDMAN S. Treatment outcome in endodontics: the Toronto study. Phases I and II: Orthograde retreatment. *J Endod* 2004; 30: 627-633.
- KERÉKES K, TRONSTAD L. Long-term results of endodontic treatment performed with a standardized technique. *J Endod* 1979; 5: 83-90.
- KIRKEVANG LL, ØRSTAVIK D, HØRSTED-BINDSLEV P, WENZEL A. Periapical status and quality of root fillings and coronal restorations in a Danish population. *Int Endod J* 2000; 33: 509-515.
- MOOR RJG DE, HOMMEZ GMG, BOEVER JG DE, DELMÉ KIM, MARTENS GEI. Periapical health related to the quality of root canal treatment in a Belgian population. *Int Endod J* 2000; 33: 113-120.
- MOOR RJ DE, DEROOSE CA, CALBERSON FL. The radix entomolaris in mandibular first molars: an endodontic challenge. *Int Endod J* 2004; 37: 789-799.
- REE MH, TIMMERMAN MF, WESSELINK PR. Factors influencing referral for specialist endodontic treatment among a group of Dutch general practitioners. *Int Endod J* 2003a; 36: 129-134.
- REE MH, TIMMERMAN MF, WESSELINK PR. An evaluation of the usefulness of two endodontic case assessment forms by general dentists. *Int Endod J* 2003b; 36: 545-555.
- ROBERTSON A. A retrospective evaluation of patients with uncomplicated crown fractures and luxation injuries. *Endod Dent Traumatol* 1998; 14: 245-256.
- SAUNDERS WP, SAUNDERS EM, SADIQJ, CRUICKSHANK E. Technical standard of root canal treatment in an adult Scottish sub-population. *Br Dent J* 1997; 182: 382-386.
- SJÖGREN U, HAGGLUND B, SUNDQVIST G, WING K. Factors affecting the long-term results of endodontic treatment. *J Endod* 1990; 16: 498-504.
- STRINDBERG LZ. The dependence of the results of pulp therapy on certain factors. An analytic study based on radiographic and clinical follow up examination. *Acta Odontol Scand* 1956; 14(suppl. 21): 1-175.
- SUNDQVIST G, FIGDOR D, PERSSON S, SJÖGREN U. Microbiologic analysis of teeth with failed endodontic treatment and the outcome of conservative re-treatment. *Oral Surg Oral Med Oral Pathol Oral Radiol Endod* 1998; 85: 86-93.
- WEIGER R, HITZLER S, HERMLE G, LÖST C. Periapical status, quality of root canal fillings and estimated endodontic treatment needs in an urban German population. *Endod Dent Traumatol* 1997; 13: 69-74.

## Summary

### Key words:

- Root canal treatment
- Endodontology

## The assessment of risks and complications in root canal therapy

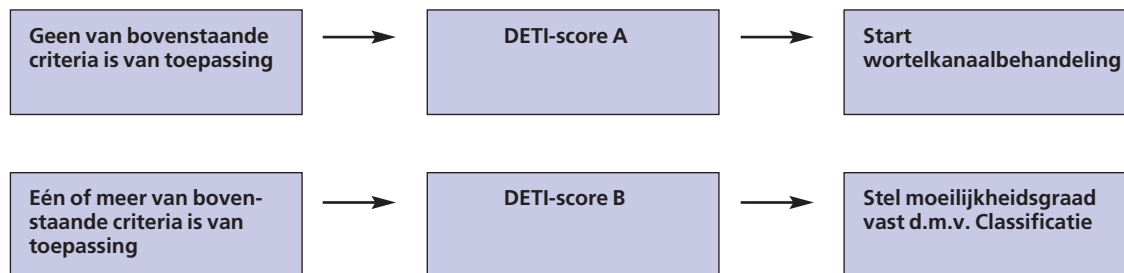
Recently two endodontic case assessment forms have been introduced in the Netherlands. The aim of these forms, the Dutch Endodontic Treatment Index (DETI) and the Endodontic Treatment Classification (ETC), is to differentiate between complicated and uncomplicated endodontic cases. Preceding the treatment procedure, these forms may help general practitioners to assess the difficulty and risks of an endodontic treatment and to decide whether to treat the case or to refer it to a specialist. In which way complications may be prevented by using these risk assessment forms is illustrated with two case presentations. Finally, the frequently asked question is addressed whether the treatment of complicated endodontic cases should be exclusively reserved to specialists.

# Appendix A

## De Dutch Endodontic Treatment Index (DETI-score)

### JA

- Fysieke beperkingen/coöperatie patiënt matig tot slecht
- Diagnose moeilijk te stellen
- Premolaar > 2 wortelkanalen
- Molaar > 3 wortelkanalen/derde molaar
- Wortelkanaalsplitsing in middelste/apicaal derde deel
- Matige tot sterke rotatie en/of inclinatie gebitselement (> 10°)
- Afwijkende kroon- en/of wortelmorfologie/lengte wortel  $\geq 30$  mm
- Voorbehandeling nodig bij isolatie m.b.v. rubberdam
- Kroon, opbouw en/of wortelstift aanwezig
- Matige tot sterke wortelkanaalkrommingen (> 10°)
- Obstructies, resorpties, calcificaties, perforaties en/of open apices
- Gebitselement eerder endodontisch behandeld
- Endo-paro-problematiek
- Trauma in anamnese



# Appendix B

## De Classificatie Endodontische Behandeling

Criteria	1 punt per item gemiddeld risico	2 punten per item bovengemiddeld risico	5 punten per item groot risico
<b>A. Patiëntgebonden factoren</b>			
1. Mondopening en fysieke beperkingen	<input type="checkbox"/> Normale mondopening (≥ 35 mm)	<input type="checkbox"/> Beperkte mondopening (25-35 mm) <input type="checkbox"/> Moeilijkheden om film vast te houden	<input type="checkbox"/> Zeer beperkte mondopening (≤ 25 mm) <input type="checkbox"/> Beperking om achterover in de stoel te kunnen liggen
2. Röntgenologische problemen	<input type="checkbox"/> Normale condities	<input type="checkbox"/> Sterke braakreflex <input type="checkbox"/> Smal of vlak palatum/ ondiepe mondbodem	<input type="checkbox"/> Moeilijk om een goed beeld te krijgen door gesuperponeerde anatomische structuren
3. Diagnose	<input type="checkbox"/> Duidelijke symptomen en klinische bevindingen: diagnose levert geen problemen op	<input type="checkbox"/> Differentiële diagnose van toepassing bij duidelijke symptomen en klinische bevindingen	<input type="checkbox"/> Complexe symptomen en tegenstrijdige of onduidelijke klinische bevindingen: diagnose is moeilijk te stellen
<b>B. Gebitselementgebonden factoren</b>			
4. Positie in tandboog	<input type="checkbox"/> Front en premolaren	<input type="checkbox"/> 1ste of 2de molaar	<input type="checkbox"/> 3de molaar
5. Inclinatie en rotatie gebitselement	<input type="checkbox"/> Geen/geringe inclinatie (≤ 10°) <input type="checkbox"/> Geen/geringe rotatie (≤ 10°)	<input type="checkbox"/> Matige inclinatie (10-30°) <input type="checkbox"/> Matige rotatie (10-30°)	<input type="checkbox"/> Extreme inclinatie (≥ 30°) <input type="checkbox"/> Extreme rotatie (≥ 30°)
6. Morfologische afwijkingen, kroon, isolatie gebitselement	<input type="checkbox"/> Normale, oorspronkelijke kroonmorfologie <input type="checkbox"/> Geen voorbehandeling vereist voor isolatie	<input type="checkbox"/> Taurodontie/ microdontie <input type="checkbox"/> Eenvoudige voorbehandeling vereist voor isolatie	<input type="checkbox"/> <i>Dubbeltand/dens in dente*</i> <input type="checkbox"/> Uitgebreide voorbehandeling vereist voor isolatie
7. Toegankelijkheid wortelkanaalstelsel	<input type="checkbox"/> Normale toegankelijkheid	<input type="checkbox"/> Discrepantie lengte-as wortel en kroon <input type="checkbox"/> Amalgaamopbouw zonder wortelstift in pulpakamer	<input type="checkbox"/> Gegoten, porseleinen of goudporseleinen restauratie <input type="checkbox"/> Composietopbouw in pulpakamer <input type="checkbox"/> <i>Wortelstift/gegoten stiftopbouw*</i>
8. Wortel- en kanaalmorfologie	<input type="checkbox"/> I-vormige kanaalconfiguratie <input type="checkbox"/> Geen of geringe kanaalkromming (< 10°) <input type="checkbox"/> Frontelement of premolaar met 1 kanaal	<input type="checkbox"/> J-vormige kanaalkromming <input type="checkbox"/> Matige kanaalkromming (10-30°) <input type="checkbox"/> Frontelement of premolaar met 2 kanalen <input type="checkbox"/> Molaar met ≤ 3 kanalen <input type="checkbox"/> Wortelkanaalbehandeling reeds gestart, maar niet voltooid, door vorige behandelaar	<input type="checkbox"/> C- of S-vormige kanaalkromming <input type="checkbox"/> C-vormig kanaalsysteem <input type="checkbox"/> Extreme kanaalkromming (≥ 30°) <input type="checkbox"/> Premolaar met 3 kanalen <input type="checkbox"/> Molaar met > 3 kanalen <input type="checkbox"/> Kanaalsplitsing in middelste of apicaal derde deel <input type="checkbox"/> Zeer lange wortel (≥ 30 mm)
9. Morfologie apex	<input type="checkbox"/> Gesloten (=volgroeide) apex		<input type="checkbox"/> Open apex (onvolgroeide apex/apexresectie zonder retrograde afsluiting)
10. Wortelkanaalcalcificaties	<input type="checkbox"/> Goed zichtbare wortelkanalen	<input type="checkbox"/> Pulpakamer/wortelkanalen zichtbaar maar aanzienlijk vernauwd <input type="checkbox"/> Pulpastenen	<input type="checkbox"/> Bijna geheel of gedeeltelijk onzichtbaar kanaalverloop <input type="checkbox"/> <i>Wortelkanalen niet zichtbaar*</i>
11. Resorpties		<input type="checkbox"/> Interne resorptie zonder perforatie <input type="checkbox"/> Apicale resorptie	<input type="checkbox"/> <i>Interne resorptie met perforatie*</i> <input type="checkbox"/> <i>Externe resorptie met* of zonder perforatie</i>
12. Iatrogene incidenten		<input type="checkbox"/> Perforaties boven botniveau	<input type="checkbox"/> <i>Afgebroken instrument*</i> <input type="checkbox"/> <i>Ledging*</i> <input type="checkbox"/> <i>Apicale transportaties*</i> <input type="checkbox"/> Perforaties onder botniveau*
<b>C. Additionele Factoren</b>			
13. Revisie van eerder voltooide wortelkanaalbehandeling			<input type="checkbox"/> Revisie van eerder voltooide wortelkanaalbehandeling <input type="checkbox"/> <i>Zilverstiftsectie*</i>
14. Trauma in anamnese	<input type="checkbox"/> Ongecompliceerde kroonfractuur <input type="checkbox"/> Wortelfractuur in apicaal derde deel <input type="checkbox"/> Contusie	<input type="checkbox"/> Gecompliceerde kroon (-wortel) fractuur van gebitselement met volgroeide apex <input type="checkbox"/> Wortelfractuur in middelste derde deel <input type="checkbox"/> Subluxatie/fractuur processus alveolaris	<input type="checkbox"/> Gecompliceerde kroon (-wortel) fractuur van gebitselement met onvolgroeide apex <input type="checkbox"/> Wortelfractuur in cervicaal derde deel <input type="checkbox"/> Andere luxaties/avulsies
15. Endo-parolaesie			<input type="checkbox"/> Mobiliteit/pocket/fenestratie/dehiscentie <input type="checkbox"/> Furcatieproblematiek <input type="checkbox"/> Wortelresectie/hemisectie uitgevoerd of noodzakelijk
Subtotaal	<input type="checkbox"/> x 1 =	<input type="checkbox"/> x 2 =	<input type="checkbox"/> x 5 =
*Deze criteria vallen automatisch in Klasse III		Totaal: →	<input type="checkbox"/> 14-18 punten Klasse I <input type="checkbox"/> 19-24 punten Klasse II <input type="checkbox"/> > 24 punten Klasse III

# Appendix C

## De Casusselectie

### Classificatie van een endodontische behandeling aan de hand van moeilijkheidsgraad en risico-inventarisatie

- A. Er worden 3 categorieën onderscheiden die van invloed kunnen zijn op de behandeling: patiëntgebonden factoren, gebitselementgebonden factoren en additionele factoren.
- B. Voor elke categorie worden criteria gedefinieerd die in 3 risiconiveaus worden onderverdeeld: gemiddeld, bovengemiddeld en groot risico.
- C. Aan elk risiconiveau wordt een bepaalde score toegekend:
- |     |                 |                   |
|-----|-----------------|-------------------|
| I   | gemiddeld:      | 1 punt per item   |
| II  | bovengemiddeld: | 2 punten per item |
| III | groot:          | 5 punten per item |
- D. De totale som van alle punten geeft aan in welke klasse de casus valt. Als één van de *cursief gedrukte criteria met een sterretje* van toepassing is, hoeft er niet verder gescoord te worden, maar valt de casus automatisch in klasse III.
- I. Klasse I: gemiddeld risico (14-18 punten).  
De preoperatieve status is ongecompliceerd tot weinig gecompliceerd. Voor een ervaren practicus is het mogelijk een voorspelbaar behandelresultaat te verkrijgen.
  - II. Klasse II: bovengemiddeld risico (19-24 punten).  
De preoperatieve status is gecompliceerd. Voor een ervaren practicus kan het verkrijgen van een voorspelbaar behandelresultaat moeilijk zijn.
  - III. Klasse III: groot risico (> 24 punten).  
De preoperatieve status is extreem gecompliceerd. Het verkrijgen van een voorspelbaar behandelresultaat stelt zelfs aan een zeer ervaren en kundig practicus zeer hoge eisen.  
Deze behandeling vereist grote specifieke deskundigheid (uitgebreide nascholing) alsmede het gebruik van specifieke apparatuur en instrumentarium.